

**Conseil scientifique**

Gilles Bourdoiseau (E.N.V.L.)  
 Jean-Luc Cadore (E.N.V.L.)  
 Dominique Fanuel (E.N.V.N.)  
 Marc Gogny (E.N.V.N.)  
 Roger Mellinger (praticien)

**Rédacteurs en chef**

Colette Arpaillange (E.N.V.N.)  
 Christophe Hugnet (praticien)

**Rédacteur en chef management**

Philippe Baralon (Phylum)

**Comité de rédaction**

Xavier Berthelot (Reproduction, E.N.V.T.)  
 Géraldine Blanchard (Alimentation - nutrition)  
 Corine Boucraut-Baralon (Diagnostic, E.N.V.T.)  
 Séverine Boullier (Microbiologie, E.N.V.T.)  
 Florence Buronfosse (Toxicologie, E.N.V.L.)  
 Luc Chabanne (Immunologie - Hématologie, E.N.V.L.)  
 Jean-Claude Desfontis (Pharmacie - toxicologie, E.N.V.N.)  
 Francis Fieni (Reproduction, E.N.V.N.)  
 Alain Fontbonne (Reproduction, E.N.V.A.)  
 Alain Ganivet (Élevage et collectivité, praticien)  
 Jean-Pierre Genevois (Chirurgie, E.N.V.L.)  
 Isabelle Goy-Thollot (Urgences, E.N.V.L.)  
 Jacques Guillot (Parasitologie - mycologie, E.N.V.A.)  
 Olivier Jongh (Ophtalmologie, praticien)  
 Laurent Marescaux (Imagerie, praticien)  
 Christelle Maurey (Médecine interne, néphrologie, E.N.V.A.)  
 Didier Pin (Dermatologie, E.N.V.L.)  
 Jean-Louis Pouchelon (Cardiologie, E.N.V.A.)  
 Odile Sénécat (Médecine interne, E.N.V.N.)

**Gestion des abonnements et comptabilité**

Marie Servent

**Publicité**

Maryvonne Barbaray  
 NÉVA Europarc - 15, rue Le Corbusier  
 94035 CRÉTEIL CEDEX  
 Tél. 01 41 94 51 51 • Fax 01 41 94 51 52  
 courriel : neva@neva.fr

**Directeur de la publication**

Maryvonne Barbaray  
 Revue bimestrielle éditée par  
 LES NOUVELLES ÉDITIONS  
 VÉTÉRINAIRES ET ALIMENTAIRES - NÉVA  
 Prix de vente au N° : 31 €, U.E. : 32 €  
 Tarifs d'abonnement : voir p. 5  
 S.A.R.L. au capital de 7622 €  
 Siège social :  
 Europarc - 15, rue Le Corbusier  
 94035 CRÉTEIL CEDEX  
 C.P.P.A.P 1012 T 80121  
 I.S.S.N. 1637-3065



Impression : Imprimerie Nouvelle Normandie  
 Av. des Lions - Ste Marie des Champs - BP 14 - 76191 Yvetot Cedex

**Toute reproduction ou représentation, intégrale ou partielle, par quelque procédé que ce soit, de la présente publication sans autorisation est illicite et constitue une contrefaçon. Aux termes de l'article 40 de la loi du 11 mars 1957 "toute représentation ou reproduction intégrale ou partielle faite sans le consentement de l'auteur ou de ses ayant droit ou ayant cause est illicite". L'article 41 de la même loi n'autorise que les "copies ou reproductions strictement réservées à l'usage privé du copiste et non destinées à une utilisation collective, sous réserve que soient indiqués clairement le nom de l'auteur et la source". Le non respect de la législation en vigueur constituerait une contrefaçon sanctionnée par les articles 425 et 429 du Code pénal.**

# test clinique

## des écoulements vulvaires persistants sur une chienne primipare

**Fernando Mir  
 Emmanuel Fontaine**

Service de Reproduction Animale - E.N.V.A.  
 7, avenue du Général de Gaulle  
 94704 Maisons-Alfort Cedex

Une chienne Lévrier Azawakh, primipare de 3 ans destinée à la reproduction est présentée en consultation pour des écoulements vulvaires persistants depuis 3 semaines.

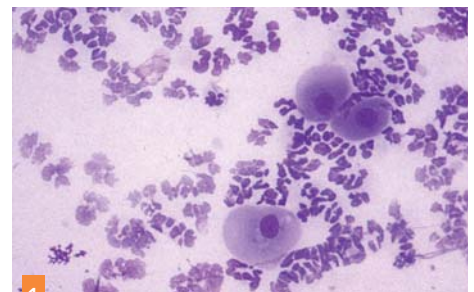
● Après avoir été saillie de façon non désirée par son père, un avortement de convenance a été induit un mois et demi auparavant avec trois injections de benzoate d'œstradiol à 3 jours d'intervalle.

● Face aux pertes vulvaires, une antibiothérapie à base d'amoxicilline/ acide clavulanique, puis de marbofloxacin a été instaurée par le vétérinaire traitant.

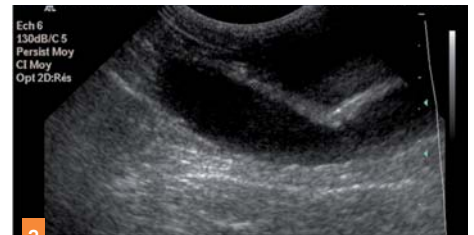● À l'examen clinique, la chienne se révèle en bon état général. De faibles écoulements et un léchage de la région vulvaire sont notés. Aucun trouble digestif ni augmentation de la prise de boisson ne sont signalés par le propriétaire. Le frottis vaginal présente 100 p. cent de cellules parabasales basophiles avec une nombreuse population de polynucléaires neutrophiles (photo 1).

Les paramètres de la numération formule sanguine sont compris dans les valeurs usuelles, et selon le bilan biochimique, l'urémie est de 0,24 g/l et la créatininémie de 7 mg/l. La progestéronémie est de 10 ng/ml.

● L'échographie abdominale révèle une dilatation des cornes utérines avec un contenu hypoéchogène dans son ensemble (photo 2). Les ovaires montrent des structures nodulaires



1 Frottis vaginal montrant une nombreuse population de neutrophiles dégénérés (photo CERCA).



2 Dilatation de la lumière utérine (photo imagerie médicale E.N.V.A.).

res hypoéchogènes de 7 mm compatibles avec des corps jaunes.

- 1 Quel est votre diagnostic ?
- 2 Quel traitement proposez-vous ?
- 3 Quel est le pronostic ?

Réponses à ce test page 77

## comité de lecture

Hélène Arnold-Tavernier,	Cécile Clerc (Liège),	Jean-François Guelfi,	Luc Poisson,
Jean-François Bardet,	Laurence Colliard,	Laurent Guilbaud,	Hervé Pouliquen,
Michel Baron,	Laurent Couturier,	Philippe Hennet,	Pascal Prélaud,
Dominique Begon,	Jack-Yves Deschamps,	Juan Hernandez,	Nathalie Priymenko,
Jean-Jacques Bénét,	Armelle Diquelou,	Jean-Pierre Jégou,	Alain Régnier,
Éric Bomassi,	Olivier Dossin,	Stéphane Junot	Brice Reynolds,
Samuel Boucher,	Gilles Dupré,	Yves Legeay,	Dan Rosenberg,
Didier Boussarie,	Patrick Devauchelle,	Bertrand Losson (Liège),	Yannick Ruel,
Stéphane Bertagnoli,	Brigitte Enriquez,	Leila Loukil,	Patricia Ronsin,
Isabelle Bublot,	Didier Fau,	Sandrine Macchi,	Yves Salmon,
Samuel Buff,	Pascal Fayolle,	Pierre Maisonneuve,	Brigitte Siliart,
Stéphane Bureau,	Pauline de Fornel,	Lucile Martin-Dumon,	Ouadji Souilem (Tunisie),
Claude Carozzo,	Laurent Garosi,	Philippe Masse,	Isabelle Testault,
Eddy Cauvin,	Frédéric Gaschen (Berne),	Martine Mialot,	Jean-Laurent Thibaud,
Laurent Cauzaille,	Olivier Gauthier,	Pierre Moissonnier,	Étienne Thiry,
Sylvie Chastant-Maillard,	Emmanuel Gaultier,	Patrick Pageat,	Cathy Trumel,
Guillaume Chanoit,	Jean-Pierre Genevois,	Pierre Paillassou,	Bernard Toma,
René Chermette,	Anne Gogny,	Jean-Marc Person,	Isabelle Valin.
Valérie Chetboul,	Isabelle Goy-Thollot,	Claude Petit,	
Bernard Clerc,	Dominique Grandjean,	Xavier Pineau,	