

la bronchite chronique et la bronchopneumopathie éosinophilique idiopathique chez le chien et le chat

Élise Rattiez
Jean-Luc Cadore

U.P. Pathologie médicale
E.N.V.L.
1, avenue Bourgelat
69280 Marcy l'Étoile

Objectif pédagogique

Diagnostiquer
une bronchite chronique ou
une bronchopneumopathie
éosinophilique idiopathique
chez le chien et le chat.

Comment reconnaître et traiter
les affections de l'appareil
respiratoire profond ?
Cette fiche présente la bronchite
chronique, affection fréquente chez
le chien et la bronchopneumopathie
éosinophilique canine idiopathique,
une affection plus rare.

Parmi les affections respiratoires chroniques les plus fréquentes, la bronchite chronique concerne souvent des animaux obèses, adultes ou âgés, de race moyenne à petite.

LA BRONCHITE CHRONIQUE

Chez le chien

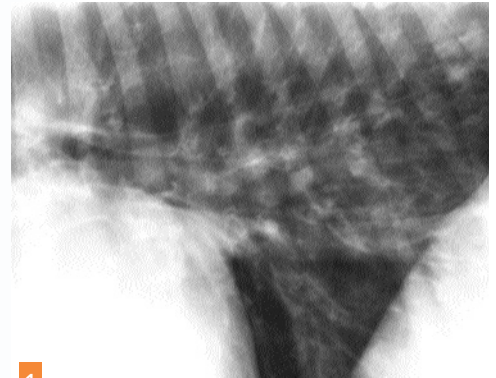
- Chez le chien, la bronchite chronique se caractérise par :
 - une toux qui évolue depuis au moins deux mois, liée à une hypersécrétion ;
 - une inflammation de la muqueuse bronchique, en dehors de toute autre affection broncho-pulmonaire spécifique.
- La pathogénie de cette affection est résumée dans la *figure ci-après* [1, 2].

Les symptômes

- Lors de forme simple, le chien présente un bon état général, une toux chronique modérément productive, mais l'examen de l'appareil respiratoire est normal.
- En revanche, lors de forme obstructive, l'animal présente une intolérance à l'effort, une dyspnée obstructive et expiratoire. À l'auscultation, des crépitements grossiers ou des râles sont parfois audibles.
- La bronchite chronique simple peut donc évoluer vers une forme compliquée, ou obstructive. Des complications bactériennes sont également possibles. La survenue d'une hypertension artérielle et d'une insuffisance cardiaque droite sont rares.

Le diagnostic

- Pour établir le diagnostic de certitude, il convient tout d'abord de réaliser des radiographies thoraciques : une opacité (péri)bronchique, voire interstitielle, est visible chez 50 à 80 p. cent des animaux (*photo 1*), la sévérité



1 Opacification bronchique chez un chien souffrant de bronchite chronique (photos Service d'imagerie médicale, E.N.V.L.).

des lésions radiographiques n'est cependant pas corrélée aux symptômes.

Lors de bronchite chronique obstructive, des images d'hyperinsufflation et de bronchiectasie sont possibles.

- Une bronchoscopie peut être réalisée : la muqueuse bronchique apparaît épaissie, irrégulière, des proliférations polypoïdes sont parfois observées ; le mucus est abondant et visqueux. Des images de collapsus bronchiques expiratoires sont fréquentes.
- Si un liquide de lavage broncho-alvéolaire est récolté, l'examen cytologique révèle une augmentation de la proportion des polynucléaires neutrophiles et des macrophages (révélateurs d'un phénomène inflammatoire chronique).
- Un examen bactériologique est conseillé lors de suspicion de pneumonie bactérienne secondaire.

Chez le chat

- Chez le chat, la bronchite chronique est une affection caractéristique qui ne peut être séparée de l'asthme, puisque la limite entre ces deux maladies reste obscure.
- Ses causes sont inconnues. Une origine allergique est cependant suspectée.

Les symptômes

- Une toux forte, fréquente, et évoluant depuis au moins deux mois est le symptôme le plus souvent rapporté.
- À l'auscultation, des râles et des sifflements peuvent être entendus.
- L'évolution de la bronchite chronique peut être entrecoupée d'accès aigus, les crises d'asthme.

CANINE - FÉLINE