

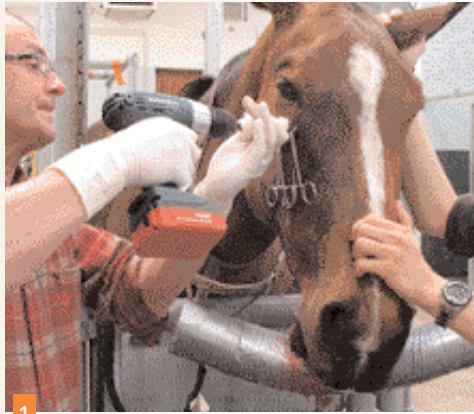conduite à tenir face à une sinusite kystique ou tumorale

**Kossay Benredouane
François Auzas
Christian Bussy**

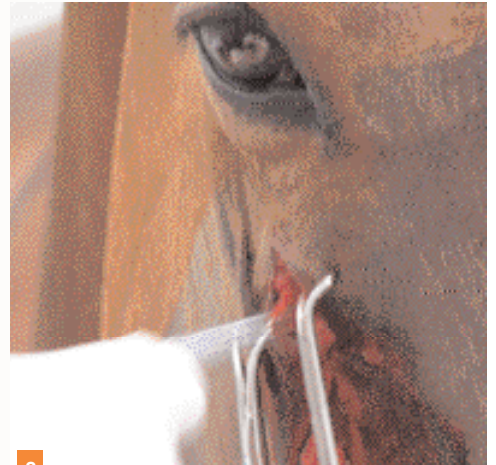
Clinique Vétérinaire Du Grand Renaud
Le Grand Renaud
72650 St Saturnin

Neuf photos supplémentaires
pour illustrer
les traitements chirurgicaux,
notamment lors de kyste
ou de tumeur sinusale.

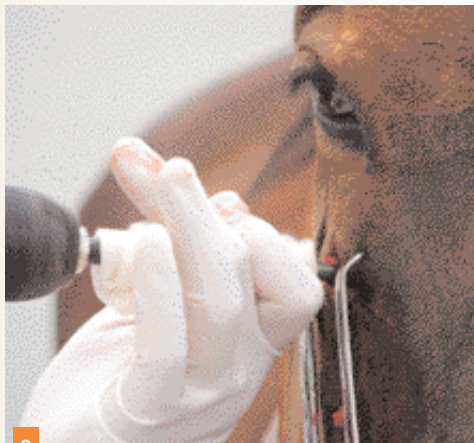chez le cheval



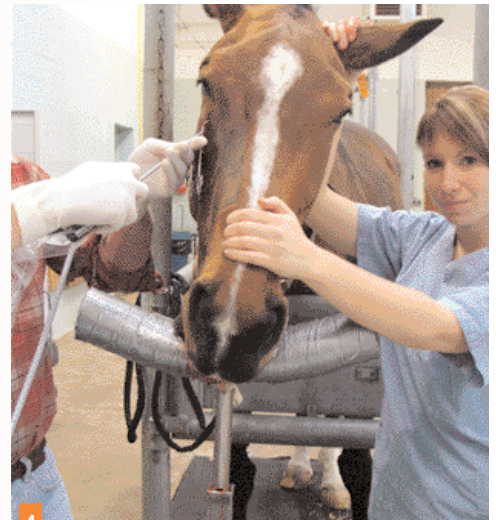1 Réalisation d'une trépanation maxillaire droite sur cheval debout à la perceuse (photos Clinique Vétérinaire Du Grand Renaud.)



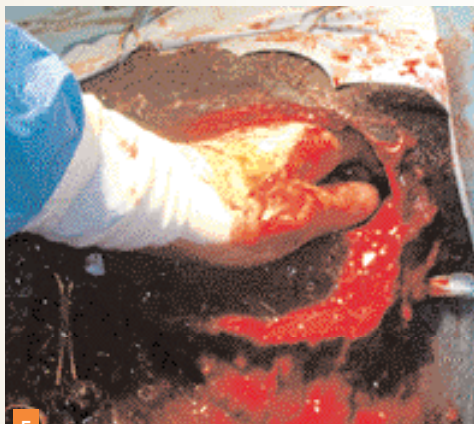2 Utilisation de la pince Backauss pour écarter la peau lors du forage osseux.



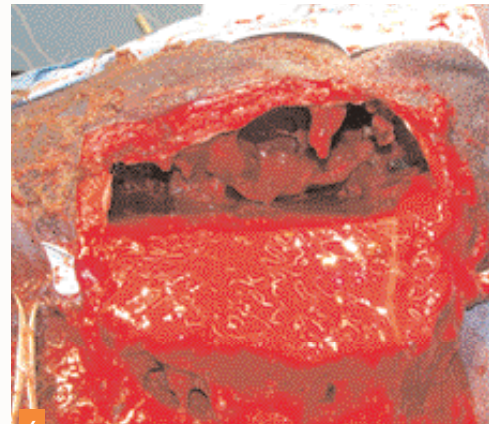
3 Utilisation de la pince BACKauss pour écarter la peau, lors du forage osseux (vue rapprochée de la photo 2).



4 Introduction de l'arthroscope dans le sinus.



5 Chirurgie de tumeur sinusale.



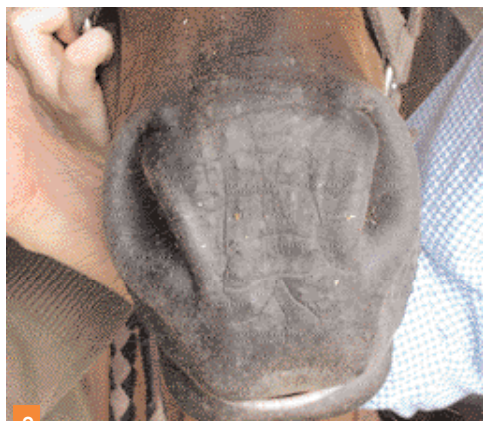6 Aspect opératoire d'un volet osseux fronto-nasal droit sur un cheval souffrant d'une tumeur sinusale.

1^{er} Prix éditorial
2013

CHEVAL

Crédit Formation Continue
: 0,05 CFC par article


conduite à tenir face une sinusite kystique ou tumorale chez le cheval



9 Écoulement sereux suite à la perte du kyste.



10 Poney après perte du kyste.



8 Vue en fin de procédure avec des agrafes cutanées.