

# chirurgie correction chirurgicale d'une ptose vaginale

## chez la chienne

La ptose vaginale, ou hyperplasie vaginale, est une affection génitale de la chienne en chaleurs. Elle ne concerne que la muqueuse et la sous-muqueuse, sans altérer la musculature vaginale.

La correction chirurgicale d'une ptose vaginale est recommandée si la muqueuse extériorisée présente des lésions ischémiques ou nécrosantes, ou en cas de stade 3, même en l'absence de lésions (photos 1, 2).

Il existe trois stades cliniques de la ptose vaginale :

- le stade 1 correspond à une hyperplasie du plancher du vagin ;
- le stade 2 correspond à une hyperplasie du plancher et des parois latérales ;
- le stade 3 implique également le plafond du vagin.

● Le principe de la chirurgie repose sur la résection de la muqueuse aberrante.

La technique décrite dans cet article est celle pratiquée au Centre Hospitalier Vétérinaire d'Alfort.

### PRÉPARATION DE L'ANIMAL

● Une anesthésie générale est préconisée :

- prémédication à l'acépromazine 20 µg/kg en intra-musculaire (IM) et à la méthadone 0,3 mg/kg IM ;

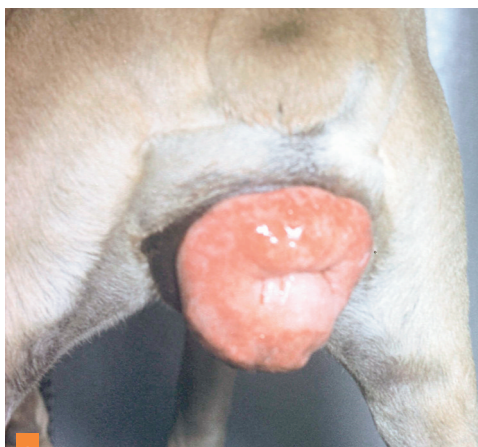
- induction au propofol 2 mg/kg IV et au midazolam 0,2 mg/kg IV ;

- entretien à l'isoflurane.

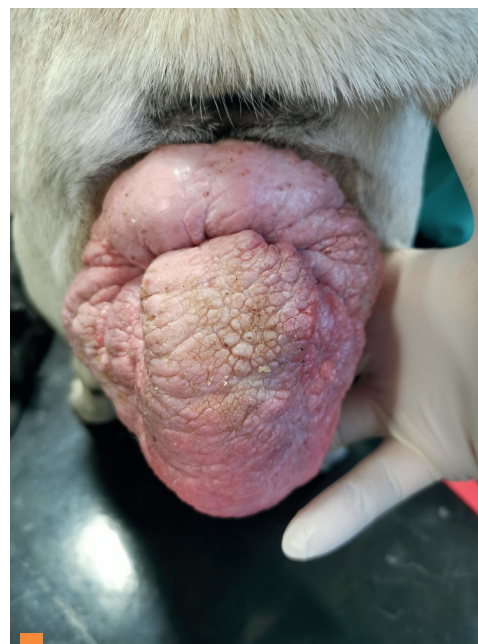● L'animal est positionné en décubitus ventral, les membres pelviens retombant de la table, et le bassin surélevé par un coussin. Une suture en bourse est mise en place sur l'anus.

● Il est avant tout nécessaire de bien visualiser le méat urinaire, et de le cathétériser (préférer une sonde rigide à une sonde souple).

● En tout début d'intervention, il est intéressant de réaliser une pression digitale sur la muqueuse afin de réduire son volume.



1 Ptose vaginale de stade 13, aspect classique en "donut".



2 Ptose vaginale de stade 3 chez un Carlin de 8 ans. - Aspect moins classique avec aberration extrême du plancher vaginal (photos Service de reproduction, ENV Alfort).

### L'INTERVENTION CHIRURGICALE (photos 3 à 6, figures 1 à 17)

● Les figures 1 à 17 présentent le protocole chirurgical pour une réduction d'une ptose de stade 3.

● L'hémostase est essentielle à toute étape de l'intervention.

**Florian Ruiz,  
Nicolas Nudelmann**

UMES (Unité de Médecine de l'Élevage et du Sport)  
École Nationale de Vétérinaire d'Alfort  
7 Avenue Charles de Gaulle  
94700 Maisons-Alfort

### Objectifs pédagogiques

- Connaître les indications de la chirurgie de résection d'une ptose vaginale.
- Comprendre le principe général de cette chirurgie.

### Essentiel

- L'hémostase est essentielle à toute étape de l'intervention.

### Conseil

- En tout début d'intervention, il est intéressant de réaliser une pression digitale sur la muqueuse afin de réduire son volume.

### Geste

- Expérience requise : niveau intermédiaire.
- Peu de difficulté mais cette intervention chirurgicale est longue (1h 30 à 2 h) et les saignements sont parfois importants.

## RUBRIQUE

■ Crédit Formation Continue :  
0,05 CFC par article