

chirurgie

correction chirurgicale d'un septum vaginal chez la chienne

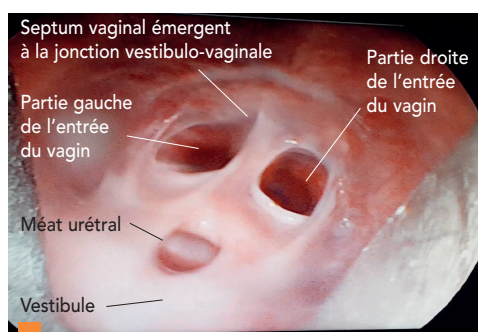
Xavier Lévy

CRECS - Clinique Vétérinaire
CRECS - Banque de Semence Canine
Française
58, Bd Pourmadères
32600 l'Isle Jourdain, France

Le septum vaginal est une affection congénitale, potentiellement héréditaire, peu fréquente chez la chienne mais celle-ci peut entraîner des complications de mise à la reproduction (saillie impossible, dystocie obstructive), et favoriser une vaginite ou cystite chronique. Cette affection peut être diagnostiquée par un toucher vaginal (chez la chienne de 10 à 40 kg, de préférence en chaleur), une vaginoscopie ou une vaginographie. La technique opératoire dépend de la longueur du septum : technique au crochet, pince bipolaire cœlioscopique, laser, ou résectoscope.

Chez la chienne, la jonction vestibulo-vaginale correspondant à la fusion des deux canaux de Müller aboutit à la différenciation de l'utérus, du col utérin et du vagin. En région caudale, les canaux de Müller fusionnent avec le sinus génital, à l'origine du vestibule, de l'urètre et de la vessie. Une absence de fusion distale des canaux de Müller et une jonction imparfaite avec le sinus génital peuvent entraîner la formation d'une bride vaginale (paroi scindant la partie la plus caudale du vagin de moins d'un centimètre de longueur), d'un septum vaginal (paroi pouvant s'étendre jusqu'au col utérin), ou plus rarement, de deux hémivagins (présence de deux cols utérins) [8].

- Un dépistage systématique doit être réalisé chez une chienne primipare à la faveur de sa mise à la reproduction, ou chez une chienne souffrant de vaginite/cystite chronique.



1 Vidéo-vaginoscopie de la partie caudale du septum vaginal à la jonction vestibulo-vaginale pour déterminer la taille du septum (photo X. Lévy, CRECS).

- Dans un premier temps, nous détaillons les méthodes à la disposition du praticien lui permettant d'évaluer la taille du septum (longueur notamment). Dans un deuxième temps, nous développons les différentes options thérapeutiques et leur réalisation en fonction de la taille de la chienne (< 30-40 Kg vs races géantes), de la longueur du septum, et des outils à disposition du praticien (*in situ* ou en référé) : crochet à ovariectomie, épisiotomie, vaginoscopie, électrosection, laser, etc. Enfin, nous décrivons la gestion post-opératoire et les risques de complications.

DÉTERMINER LA LONGUEUR DU SEPTUM

- L'évaluation de la longueur et de l'épaisseur du septum est essentielle afin de déterminer la technique opératoire appropriée.
- La vidéo-vaginoscopie (à l'aide d'un cystoscope rigide par exemple) est une technique non invasive de choix (photos 1, 2, 3). Une sonde urétrale graduée (5 ou 6 CH, Teleflex®) disponible en centrale vétérinaire, permet de mesurer la longueur d'un septum étendu [5, 6].
- La vaginographie rétrograde permet aussi de définir la taille du septum, en l'absence d'équipement endoscopique [4].
- L'otoscopie est adaptée au diagnostic d'une bride vaginale ou d'un septum de

Objectif pédagogique

- Savoir traiter chirurgicalement un septum vaginal chez la chienne.

Essentiel

- Le septum vaginal est potentiellement héréditaire.
- Il convient de raisonner la mise à la reproduction d'une chienne souffrant d'un septum vaginal.
- La majorité des septums vaginaux (< 3 cm) peuvent être traités avec un crochet d'ovariectomie, sans épisiotomie.
- Seules les chiennes destinées à la reproduction ou souffrant de vaginite/cystite chronique doivent être dépistées et traitées.
- La majorité des chiennes demeurent asymptomatiques.

RUBRIQUE

- Crédit Formation Continue : 0,05 CFC par article