

NÉVA Europarc - 15, rue Le Corbusier
94035 CRÉTEIL CEDEX
Tél. 01 41 94 51 51 ■ Fax 01 41 94 51 52
courriel : neva@neva.fr

Directeurs scientifiques

Eddy Cauvin (praticien)
Mathieu Lenormand (praticien)
Christophe Hugnet (praticien)

Conseil scientifique

Jean-François Bruyas (Oniris) Jean-Luc Cadore (VetAgro Sup)
Gilles Bourdoiseau (VetAgro Sup) Marc Gogny (Oniris)
Sophie Pradier Stephan Zientara (Anses)

Comité de rédaction

Jean-Claude Desfontis (Physiologie et thérapeutique, Oniris)
Louis-Marie Desmaizères (Médecine, chirurgie, praticien)
Aude Ferran (Physiologie et thérapeutique, E.N.V.T.),
Jean-Yves Gauchot (Médecine, dentisterie, praticien),
Jean-Philippe Germain (Médecine, chirurgie, praticien)
Jacques Guillot (Parasitologie, E.N.V.A.)
Laetitia Jaillardon (Biologie-biochimie, Oniris)
Céline Mespoulhès-Rivière (Chirurgie, E.N.V.A.)
Nathalie Priymenko (Alimentation - nutrition, E.N.V.T.)
Monika Gangl (Médecine interne, VetAgro Sup)
Jean-Marc Person (Immunologie)
Didier Pin (Dermatologie, VetAgro Sup)
Caroline Prouillac (Pharmacie - Toxicologie VetAgro Sup)
Xavier Pineau (Pharmaco-Toxicologie, VetAgro Sup)
Benoît Rannou (Biologie clinique)
Alain Régnier (Ophtalmologie, E.N.V.T.)
Fabien Relave (Chirurgie, praticien)
Mickaël Robert (Chirurgie, Afrique du sud)
Fabrice Rossignol (Chirurgie, praticien)
Jackie Tapprest (Épidémiologie)
Benoît Tainturier (Médecine, Chirurgie)
Renaud Tissier (Pharmaco-Toxicologie, E.N.V.A.)

Publicité : Maryvonne Barbaray
NÉVA - Europarc - 15, rue Le Corbusier
94035 CRÉTEIL CEDEX
Tél. 01 41 94 51 51 ■ Fax 01 41 94 51 52
Courriel neva@neva.fr

Directeur de la publication

Maryvonne Barbaray
Revue trimestrielle éditée par
LES NOUVELLES ÉDITIONS
VÉTÉRINAIRES ET ALIMENTAIRES - NÉVA
Revue membre du SPEPS
(syndicat de la presse
et de l'édition des professions de santé)
Prix du numéro :
Praticiens : 58 € T.T.C. UE : 61 €
Institutions, bibliothèques et admin :
sur devis .



SARL au capital de 7622 €
Associés : M. Barbaray-Savey, H., M., A. Savey
Siège social : Europarc - 15, Rue Le Corbusier
94035 CRÉTEIL CEDEX
C.P.P.A.P 0422 T 86 321
I.S.S.N. 1767-5081
Impression : IMB - Imprimerie moderne
de Bayeux
Z1 - 7, rue de la Résistance 14400 Bayeux



**Les contenus du NOUVEAU PRATICIEN
VÉTÉRINAIRE équine sont protégés
par la législation sur le droit d'auteur.
Toute reproduction ou représentation,
intégrale ou partielle, par quelque procédé
que ce soit, sans autorisation est illicite et
constitue une contrefaçon (loi du 11 mars 1957).
Les "copies ou reproductions sont strictement
réservées à l'usage privé du copiste et non
destinées à une utilisation collective (...)" .
Le non respect de la législation constitue
une contrefaçon sanctionnée par les articles
425 et 429 du Code pénal.**

test clinique

une boiterie atypique chez une jeune jument

Alexandre Louis

Cabinets Vétérinaires du Couesnon,
35490 Sens De Bretagne

disponible
sur www.neva.fr

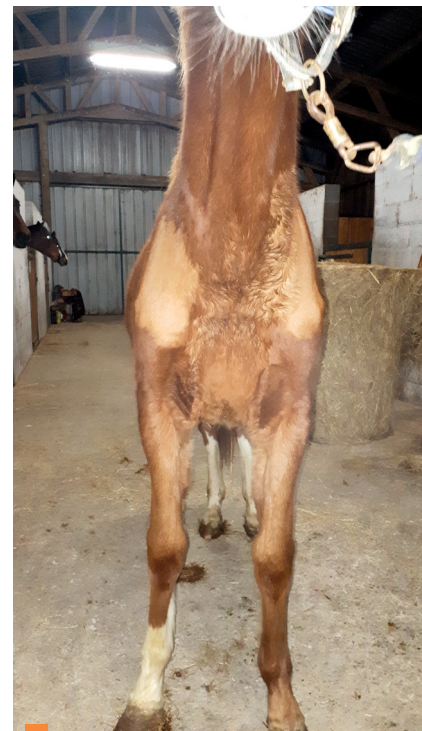
Une jument Selle Français, de 15 mois, est retrouvée par le propriétaire au pré avec une boiterie notable d'un antérieur sans plaie ou trace de coup. Elle vit au pré avec d'autres chevaux. Cette jument ne peut-être attrapée car elle est indocile.

● Aussi, la jument est présentée pour boiterie persistante et gonflement en arrière du boulet antérieur gauche plus de 7 semaines après la constatation de la boiterie.

● La jument est panarde aux deux antérieurs. Elle présente un discret gonflement des tissus mous palmairement à l'os sésamoïde proximal médial du boulet antérieur gauche, gonflement froid et non sensible. Une absence de poulx digité est constatée et la pince exploratrice semble négative sur les deux antérieurs.

La mobilisation passive des antérieurs est difficile à interpréter à cause du caractère juvénile de la jument et de son manque de manipulation. La flexion des postérieurs est impossible, la jument ne donne pas les pieds.

● Au pas, en ligne droite sur sol dur, la jument présente une adduction de l'antérieur droit



1 La jument vue de face : noter la pronation de l'antérieur droit (photo A. Louis).

lors de la phase de protraction, lors de laquelle le pied antérieur droit touche la face palmaire du boulet antérieur gauche, et une discrète réduction de la phase antérieure de la foulée (photo 1).

Au trot, en ligne droite sur sol dur, la jument présente une boiterie de grade 2/5 (système de gradation de l'AAEP) de l'antérieur droit avec discrète réduction de la phase antérieure de la foulée, boiterie aggravée sur le cercle mou à main gauche.

1 Quelles sont vos hypothèses diagnostiques ?

2 Quels examens complémentaires réalisez-vous ?

3 Quel est votre diagnostic ?

Réponses à ce test page 61

comité de lecture

Aurélié Allard,
François Auzas,
Isabelle Barrier-Battut,
Agnès Benamou,
Philippe Benoit,
Géraldine Blanchard,
Vincent Boureau,
Sarah Buisson,
Christian Bussy,
Luc Chabanne,
Ahmed Chabchoub (Tunis),
Élodie Chollet,
Undine Christman (USA),
Pierre Chuit (Suisse),
Matthieu Cousty,
Julie Dauvillier,
Florent David (Irlande),
Isabelle Desjardins,
Lucile Martin-Dumon,
Guillaume Fortier,

Aude Giraudet,
Sigrid Grulke (Liège),
Aymeric Hans,
Martine Kammerer,
Élodie Lallemand,
Jean-Pierre Lavoie (Canada),
Serge Lenormand,
Bertrand Losson (Liège),
Laurent Mangold,
Pierre-François Mazeaud,
Sarah Ménager,
Roland Perrin,
Valérie Picandet,
Cyrille Piccot-Crézollet,
Karine Portier,
Abdelmalek Sghiri (Maroc),
Morgane Schambourg,
Tilman Simon (Allemagne),
Ahmed Tibary (USA),
Denis Verwilghen (Australie)

Je m'abonne en p. 56

et je découvre les offres spéciales 20 ans
sur www.neva.fr