

# comment réaliser et interpréter un frottis

## chez la chienne

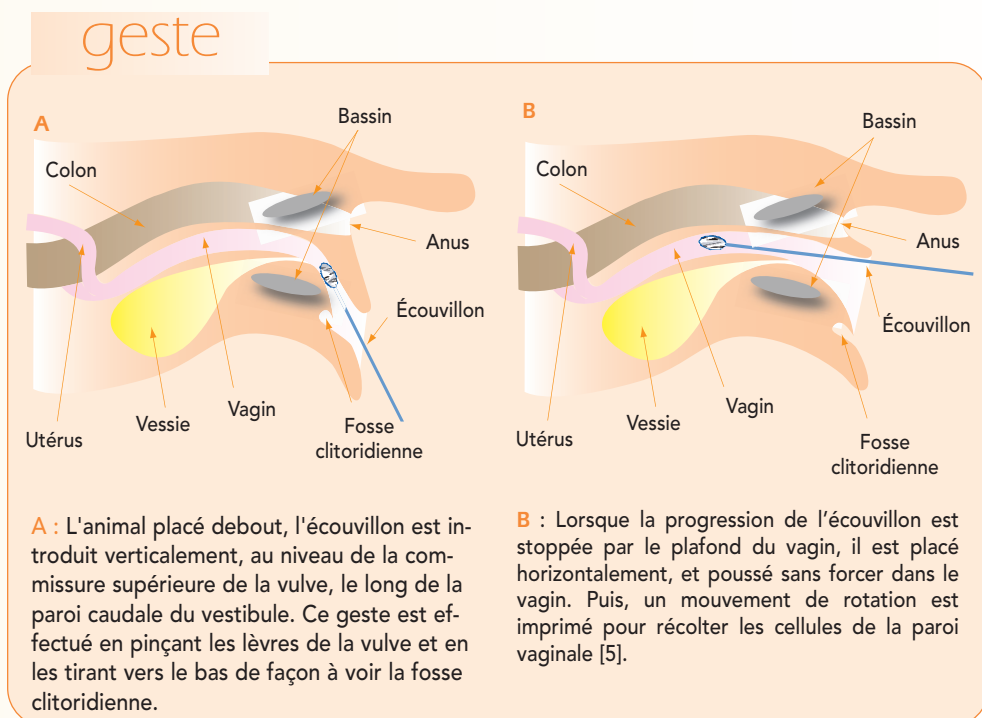
Peu coûteuse et facile à réaliser, l'analyse cytologique vaginale apporte de nombreuses informations, tant dans le suivi de la reproduction de la chienne que dans le diagnostic de certaines affections génitales.

L'analyse cytologique vaginale constitue l'un des outils indispensables au diagnostic du stade du cycle œstral dans le suivi de la reproduction de la chienne, mais aussi dans le diagnostic différentiel des affections du tractus génital de la femelle (*encadré*).

Cette fiche explique comment réaliser les prélèvements vaginaux chez la chienne, les préparer pour l'examen microscopique, et comment interpréter les images obtenues.

### RÉALISER LE PRÉLÈVEMENT VAGINAL

- Le prélèvement vaginal est effectué à l'aide d'un écouvillon préalablement humidifié



### Encadré - Les indications du frottis vaginal

- Chez la chienne, le frottis vaginal est indiqué :
  - pour le suivi des chaleurs ;
  - dans le diagnostic différentiel des pertes vulvaires ;
  - lors d'inflammation vulvaire ou vaginale ;
  - dans toutes les maladies sous influence des œstrogènes ;
  - lors de troubles du cycle œstral (chaleurs atypiques, inapparentes ou irrégulières, anœstrus prolongé) ;
  - pour tenter de mettre en évidence une saillie récente.

avec du sérum physiologique.

- La principale difficulté du geste est d'éviter la fosse clitoridienne (*geste*).

Pour estimer la longueur d'écouvillon à introduire, il convient de prendre en compte la longueur du vagin de la chienne, de l'ordre de 5 cm chez une chienne de très petit format à près de 30 cm chez une femelle de type Berger allemand.

Anne Gogny

Reproduction des animaux de compagnie, Centre Hospitalier Universitaire Vétérinaire, École Nationale Vétérinaire, Agroalimentaire et de l'Alimentation Nantes Atlantique - Oniris CS 40706, 44307 Nantes cedex 3

### Objectif pédagogique

- Réaliser et interpréter un frottis vaginal chez la chienne.

### Essentiel

- La présence d'hématies ou de granulocytes neutrophiles n'est pas suffisante pour établir un diagnostic de stade œstral.
- La présence de bactéries sur le frottis vaginal ne reflète pas toujours une infection.
- Le frottis est le reflet de l'activité œstrogénique, il peut donc remplacer le dosage de l'œstradiol.

### PRÉPARATION

- Crédit Formation Continue : 0,05 CFC par article