

# Le syndrome des œufs à extrémité de verre chez la poule pondeuse

Anne Gautier-Bouchardon

Anses laboratoire de Ploufragan, Unité de Mycoplasmatologie-Bactériologie, BP53, 22440 Ploufragan.

## Objectifs pédagogiques

- Connaître le syndrome des œufs à extrémité de verre
- Comprendre les mécanismes d'apparition de ce syndrome

## Essentiel

- Le syndrome des œufs à extrémité de verre touche essentiellement les élevages de poules pondeuses, quels que soient la souche de poules et le type de production.
- Tous les élevages infectés par *M. synoviae* ne développent pas de syndrome des œufs à extrémité de verre.
- Environ 60 p. cent des élevages sont positifs, mais seuls 2 à 13 p. cent sont touchés par l'apparition d'œufs anormaux.
- L'épaisseur de la coquille est réduite d'au moins un tiers autour de l'apex.

■ **Crédit Formation Continue :** 0,05 CFC par article

## aspects cliniques, épidémiologiques et moyens de contrôle

Le syndrome des œufs à extrémité de verre dû à *Mycoplasma synoviae* est une maladie émergente, décrite pour la première fois en France en 2009. Il est à l'origine d'anomalies de l'apex de l'œuf qui peuvent conduire à une réforme anticipée de troupeaux de poules pondeuses.

Les mycoplasmoses aviaires ont régressé ces dernières années, essentiellement suite aux efforts d'éradication dans les troupeaux de sélection et de multiplication [11]. *M. synoviae* est cependant ré-émergent dans les élevages de volailles en France depuis 2007 [16].

- Des souches de *M. synoviae* à tropisme génital ont récemment été mises en évidence dans des troupeaux de poules pondeuses qui présentent des anomalies de l'apex de la coquille de l'œuf (EAA, pour *eggshell apex abnormalities*), d'abord aux Pays-Bas, puis au Japon et en Afrique du Sud [6]. Des cas ont également été décrits en Italie et au Royaume-Uni [2, 15].
- Chez le poulet et chez la dinde, ce mycoplasme est également à l'origine de la synovite infectieuse, qui se traduit par des atteintes articulaires : articulations des ailes et des pattes volumineuses, ampoules de bréchet, boiteries [11].
- Le pouvoir pathogène de *M. synoviae* peut être exacerbé lors d'association à des virus ou des bactéries [13]. Des atteintes respiratoires ou articulaires plus graves peuvent alors être observées. *M. synoviae* infecte en général une grande partie des animaux de l'élevage (90-100 p. cent), mais la mortalité reste faible (< 1 p. cent). Néanmoins, les saisies à l'abattoir dues à la présence d'arthrites peuvent être très importantes dans les élevages de poules et de dindes, notamment lors de surinfections [11, 16].
- Les premiers cas ont été détectés en France en 2009, avec l'isolement de quelques souches du cloaque de poules pondeuses et d'un œuf [8, 9] (photo 1).



1 Aspect d'œufs issus d'un élevage de poules pondeuses ayant développé le syndrome des œufs à extrémité de verre.  
- Calotte caractéristique au niveau de l'apex (photo Anses laboratoire de Ploufragan).

### Encadré 1 - Les mycoplasmes aviaires entraînent de redoutables infections

- Généralement considérées comme des bactéries fragiles, les mycoplasmes aviaires peuvent cependant survivre dans le milieu extérieur pendant plusieurs jours [14]. Ce sont des bactéries de petite taille, sans paroi, qui possèdent un génome très réduit.
- Les principales espèces aviaires pathogènes sont : *Mycoplasma gallisepticum*, *M. synoviae*, *M. meleagridis* et *M. iowae*.
- Elles sont à l'origine d'infections respiratoires, génitales ou articulaires qui figurent parmi les maladies infectieuses les plus fréquentes dans les élevages de poules et de dindes [10].
- Les mycoplasmes aviaires entraînent de lourdes pertes économiques dues à des retards de croissance, à l'augmentation des indices de consommation, à des saisies à l'abattoir, à des baisses de production d'œufs, à des mortalités embryonnaires et au coût des traitements antibiotiques.
- *Mycoplasma synoviae* est généralement responsable d'infections subcliniques des voies respiratoires supérieures [13].
- Après un rappel sur les espèces de mycoplasmes et les affections causées (encadré), nous rapportons les aspects cliniques et lésionnels, la pathogénie et l'épidémiologie, avant de présenter les différentes techniques de diagnostic, les conséquences économiques et les moyens de lutte dans les élevages de poules pondeuses.

## ASPECTS CLINIQUES ET LÉSIONNELS CHEZ LA POULE PONDEUSE

● L'infection de l'appareil respiratoire supérieur par *Mycoplasma synoviae* chez la poule pondeuse est le plus souvent subclinique et se traduit par une légère diminution des performances zootechniques des troupeaux [3]. Des infections plus aiguës peuvent être observées lors d'associations à des virus, notamment celui de la bronchite infectieuse, ou à des bactéries [13].

● Les troupeaux touchés par le syndrome des œufs à extrémité de verre présentent des anomalies de l'apex de l'œuf, sans observer systématiquement une diminution de la production totale d'œufs.

● Les anomalies de coquille notées dans les différents élevages sont limitées au cône supérieur de l'œuf (jusqu'à environ 2 cm autour de l'apex), avec, dans la plupart des cas, une zone de démarcation claire où la coquille est très fine (photo 2). Cette zone, parfois molle, présente une translucidité accrue à la lumière (visible en plaçant une lampe sous l'œuf), avec la présence de fissures et de cassures ce qui justifie l'appellation du syndrome des œufs à extrémité de verre. Certaines études ont montré que le poids moyen des œufs peut être modifié [2].

● D'autres performances zootechniques telles que l'indice de consommation et le poids des poules à la réforme ne sont pas modifiées et ce syndrome n'entraîne pas de signes cliniques particuliers chez les poules.

● Il n'existe pas de lésions macroscopiques spécifiques selon l'examen *post-mortem* de l'appareil respiratoire et de l'oviducte de poules infectées par *M. synoviae*, et pendant des œufs qui présentent des anomalies de coquille typiques du syndrome [4, 15].

## PATHOGÉNIE

### La contamination par voie respiratoire

● Des essais d'infection de poules exemptes d'organismes pathogènes spécifiés (EOPS), issues de lignées de pondeuses, ont montré que les animaux peuvent être contaminés par voie respiratoire : une infection en intra-trachéale avec une souche de *M. synoviae* isolée de l'oviducte d'une poule pendant des œufs anormaux permet de reproduire le syndrome expérimentalement au bout de 3 semaines [6].

● La contamination du tractus génital s'opère ensuite par la contiguïté des ovaires et



2 Fragilité de la coquille au niveau de l'apex (photo Anses laboratoire de Ploufragan).

des sacs aériens. Le syndrome est plus marqué (davantage d'œufs anormaux) si les poules sont infectées par *M. synoviae* et par le virus de la Bronchite infectieuse (BI).

Une inoculation de *M. synoviae* par voie intra-veineuse ne permet la reproduction du syndrome qu'en cas d'inoculation concomitante des poules pondeuses avec le virus de la Bronchite infectieuse.

● L'infection intra-trachéale de poules EOPS de lignée de chair ne permet de reproduire ce syndrome que si les poules sont également infectées par le virus de la Bronchite infectieuse [5] : l'apparition d'œufs anormaux est alors plus tardive (6 semaines après l'inoculation du mycoplasme et du virus) et la proportion d'œufs touchés reste moins importante que pour les poules pondeuses.

### Les modifications de structure des coquilles d'œufs

● L'examen des coquilles d'œufs anormaux en microscopie électronique met en évidence une modification de leur structure, avec une disparition de la couche mamillaire (trame organique de la coquille) et d'une partie de la couche palissadique (cristaux de carbonate de calcium), et une densité accrue des membranes internes [6].

● L'épaisseur de la coquille est réduite d'au moins un tiers au niveau de l'apex de l'œuf.

● Aucune modification majeure n'a été retrouvée par histologie au niveau de l'oviducte des poules infectées par *M. synoviae*, malgré la présence du mycoplasme en quantités importantes.

● *M. synoviae* a été détecté uniquement au niveau de l'isthme par immunohistochimie (figure).

● Différentes hypothèses ont été avancées pour expliquer l'apparition d'œufs anormaux.

● *M. synoviae* pourrait affecter la composition et la concentration des protéines de la

## Essentiel

■ Une association avec le virus de la Bronchite infectieuse peut aggraver les conséquences de ce syndrome, et conduire à une augmentation du nombre d'œufs déclassés.

■ Il existerait des souches "classiques", à tropisme essentiellement respiratoire, et des souches à tropisme génital, capables de se multiplier et d'altérer le processus de formation de la coquille de l'œuf dans l'oviducte des poules.

## Essentiel

Une association avec le virus de la Bronchite infectieuse peut aggraver les conséquences de ce syndrome, et conduire à une augmentation du nombre d'œufs déclassés.

Les résultats du dépistage de l'infection par *M. synoviae* chez les poules pondeuses diffèrent selon la nature des prélèvements et des techniques de diagnostic.

2 à 13 p. cent des lots de poules pondeuses sont atteints en France.

Plus de 80 p. cent des écouvillonnages trachéaux sont positifs par PCR et/ou culture contre 3 à 13 p. cent des écouvillonnages cloacaux.

## Traitement

Seuls des antibiotiques sans délai d'attente pour les œufs peuvent être utilisés en élevage de poules pondeuses.

Les traitements antibiotiques améliorent la qualité de la coquille mais ne permettent pas d'éliminer le mycoplasme : des rechutes sont observées quelques jours après l'arrêt des traitements.

matrice de la coquille dans le liquide utérin, ou affecter la motilité ciliaire dans l'oviducte, perturbant ainsi les dépôts de cristaux de carbonate de calcium [6].

## ÉPIDÉMIOLOGIE

### Les types d'animaux et d'élevage

Le syndrome des œufs à extrémité de verre touche essentiellement les élevages de poules pondeuses, quels que soient la souche de poules (lignées rouges ou blanches) et le type de production (poules élevées en cage, en volière, sur parcours herbeux).

Les lignées destinées à la production de poulets de chair semblent moins sensibles à cette forme génitale que les lignées de poules pondeuses [5].

Des études épidémiologiques ont montré que *M. synoviae* peut être fréquemment retrouvé dans les élevages de poules pondeuses [12, 3].

Les élevages infectés par *M. synoviae* ne développent cependant pas tous le syndrome [9], ce qui pourrait suggérer la présence de différents types de souches sur le terrain : des souches "classiques", à tropisme essentiellement respiratoire et des souches à tropisme génital, capables de se multiplier et d'altérer le processus de formation de la coquille de l'œuf dans l'oviducte des poules.

### Le nombre d'élevages atteints

Environ 10 p. cent des élevages hollandais étaient touchés en 2009, quel que soit le type d'élevage de poules pondeuses [6]. Ce chiffre atteindrait 25 p. cent actuellement, avec 3 à 25 p. cent d'œufs déclassés.

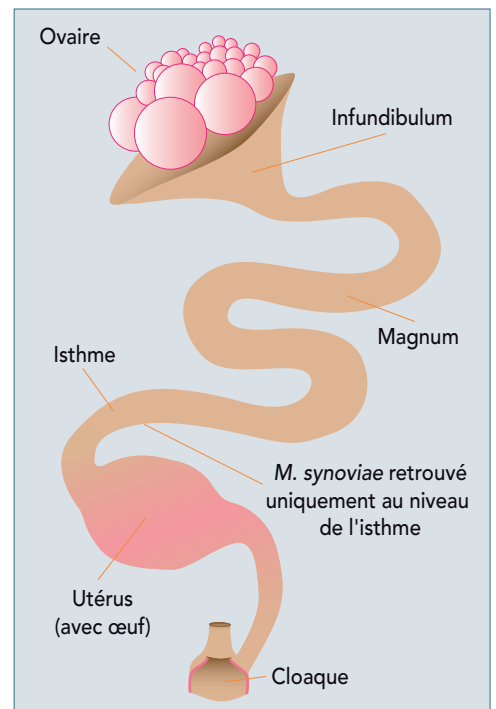
En France, peu de données sont disponibles sur l'impact de ce syndrome (pourcentage d'élevages touchés, types d'élevages, pourcentage d'œufs anormaux).

Afin d'évaluer l'ampleur de l'affection, une pré-enquête a été lancée en 2011 auprès des principales organisations de production de poules pondeuses par l'intermédiaire du Réseau National d'Observations Epidémiologiques en Aviculture (RNOEA) et les professionnels de la filière ont été recontactés début 2012.

Selon les vétérinaires concernés, entre 2 et 13 p. cent des lots de poules pondeuses sont atteints en France, avec un taux de déclassement d'œufs qui peut atteindre jusqu'à 25-30 p. cent dans certains élevages.

Le syndrome est observé de façon plus fréquente dans les élevages multi-âges que dans les élevages en bande unique.

Figure - Localisation de *Mycoplasma synoviae* au niveau du tractus génital des poules pondeuses



## DIAGNOSTIC

L'observation d'œufs anormaux caractéristiques est le seul critère qui permet réellement de suspecter le développement du syndrome dans un élevage de poules pondeuses.

En effet, aucun autre symptôme, en particulier respiratoire ou articulaire, et aucune autre lésion macroscopique ne sont observés.

### Analyse PCR, cultures à partir d'écouvillonnages

Des examens complémentaires doivent alors être mis en œuvre pour confirmer l'infection : PCR et/ou cultures à partir d'écouvillonnages de trachées ou de cloaques sur poules vivantes, à partir d'écouvillonnages d'oviductes lors d'autopsies.

Les études effectuées dans plusieurs élevages touchés par cette affection en France ont montré que *M. synoviae* pouvait être isolé à la fois d'écouvillonnages trachéaux (plus de 80 p. cent des prélèvements positifs), et, de façon moins fréquente, des écouvillonnages cloacaux (de 3 p. cent à 13 p. cent) [8, 9]. *M. synoviae* a également été isolé de l'albumen d'un œuf.

### Analyses sérologiques

Des analyses sérologiques peuvent être effectuées pour confirmer l'infection.

- La comparaison des résultats obtenus avec deux techniques sérologiques employées pour détecter les anticorps anti-*M. synoviae* a cependant mis en évidence une différence très significative entre la technique d'agglutination rapide sur lame (ARL) et l'ELISA [9].
- Les résultats des analyses sérologiques effectuées dans plusieurs élevages en France ont révélé que le nombre de poules pondeuses positives avec la technique ARL est faible par la technique ARL (3 à 13 p. cent des poules positives), la quasi totalité des poules sont positives avec la technique ELISA (de 96 à 100 p. cent).
- Ces différents travaux montrent l'importance de la nature des prélèvements et des techniques de diagnostic utilisées pour dépister l'infection par *M. synoviae* chez les poules pondeuses.

### CONSÉQUENCES ÉCONOMIQUES

- Les anomalies de coquille observées dans les élevages touchés par le syndrome entraînent une fragilité accrue des coquilles, avec des pertes sur les tapis de récolte des œufs (œufs cassés ou fêlés), une augmentation du nombre d'œufs déclassés (aspect rugueux de l'apex de la coquille, œufs souillés), une augmentation de la charge de travail liée au tri des œufs et des temps de nettoyage accrus des installations, notamment des tapis de récolte dans les élevages et des machines dans les centres de conditionnement.
- Certains élevages sont réformés plusieurs semaines avant l'âge moyen de réforme des poules pondeuses (70 semaines) car ils ne sont plus viables économiquement (trop d'œufs déclassés) et/ou parce que les œufs issus de ces élevages ne sont plus acceptés par les centres de conditionnement.
- Peu de données chiffrées sont disponibles en France sur l'impact économique réel de ce syndrome des œufs à extrémité de verre. Une étude dans des élevages atteints a montré qu'il peut avoir un impact économique considérable [1]. En effet, même s'il n'y a pas de conséquences sanitaires significatives (pas d'augmentation de mortalité significative, chute de ponte pas toujours observée). Il entraîne des anomalies sur le produit commercialisé.
- Des calculs effectués à partir de deux cas réels de réformes anticipées liées au développement de ce syndrome dans deux élevages de poules pondeuses a montré que les pertes pouvaient aller de 13 663 € (pour une réforme à 64 semaines de 75 000 poules)

à 92 534 € (pour une réforme à 58 semaines de 50 000 poules) [1].

### TRAITEMENTS ET MOYENS DE LUTTE

- Les études conduites en France et aux Pays-Bas soulignent les limites de la prophylaxie médicale.
- Des traitements antibiotiques avec de l'oxytétracycline ou de la tylosine permettent de réduire momentanément les conséquences du syndrome des œufs à extrémité de verre avec une diminution significative du nombre d'œufs déclassés, une augmentation de la résistance des coquilles.
- Mais, une rechute est observée une dizaine de jours après l'arrêt du traitement [4, 8].
- Des études expérimentales ont montré qu'une vaccination avec un vaccin commercial atténué (MS-H), permet de réduire significativement l'occurrence de ce syndrome [7] sans toutefois le faire disparaître. Ce vaccin a obtenu une AMM pour toute l'Europe en juin 2011 et est maintenant commercialisé en France.
- La mise en place de poulettes indemnes de *M. synoviae*, l'élevage en bande unique et l'application de mesure d'hygiène très strictes (nettoyage/désinfection des locaux et du matériel, vide sanitaire, respect du sas sanitaire avec changement de tenue et lavage soigneux des mains, désinsectisation) sont impératifs pour lutter efficacement contre ce mycoplasme.

### CONCLUSION

- Le syndrome des œufs à extrémité de verre est à l'origine de pertes économiques importantes dans les élevages de poules pondeuses car il touche directement le produit commercialisé.
- L'étude comparative de différentes souches de *M. synoviae* isolées de troupeaux ayant déclaré le syndrome et d'élevages positifs, mais ne produisant pas d'œufs fragilisés, pourrait permettre de mieux comprendre cette maladie et de développer des tests de diagnostic spécifiques. □

### Références

1. Cariou N. Conséquences économiques d'une infection par *Mycoplasma synoviae* dans un élevage de poules pondeuses. Rencontres Internationales de Pathologie de la Poule pondeuse œufs de Consommation (RIPPOC) 2011.
2. Catania S, Bilato D, Gobbo F, coll. Treatment of eggshell abnormalities and reduced egg production caused by *Mycoplasma synoviae* infection. Avian Dis 2010;54:961-4.
3. Dufour-Gesbert F, Dheilly A, Marois C, Kempf I. Epidemiological study on *Mycoplasma synoviae* infection in layers. Vet Microbiol 2006;114:148-54.
4. Feberwee A, Landman W. A novel eggshell pathology induced by *Mycoplasma synoviae*. World Poultry 2008;24:22-3.
5. Feberwee A, Landman WJ. Induction of eggshell apex abnormalities in broiler breeder hens. Avian Pathol 2010;39:133-7.
6. Feberwee A, de Wit JJ, Landman WJ. Induction of eggshell apex abnormalities by *Mycoplasma synoviae* : field and experimental studies. Avian Pathol 2009;38:77-85.
7. Feberwee A, Morrow CJ, Ghorashi SA, coll. Effect of a live *Mycoplasma synoviae* vaccine on the production of eggshell apex abnormalities induced by a *M. synoviae* infection preceded by an infection with infectious bronchitis virus D1466. Avian Pathol 2009;38:333-40.
8. Gautier-Bouchardon AV, Ferré S, Kempf I. Isolation of *Mycoplasma synoviae* from two egg-producing layer flocks presenting eggshell apex abnormalities in France. Proceedings du 18ème congrès de l'International Organization for Mycoplasmaology (IOM) 2010:161.
9. Gautier-Bouchardon AV, Ferré S, Kempf I. Discordance entre les tests de diagnostic... Comment dépister *M. synoviae* chez les poules pondeuses... Filières Avicoles 2011;746:42-3.
10. Kempf I. Les mycoplasmoses aviaires. Le Point Vétérinaire 1997;28:41-8.
11. Kempf I. Diagnostic et contrôle des mycoplasmoses aviaires. Le Nouveau Praticien Vét élevages et santé 2006;1(3):49-53.
12. Kermorgant P. Les mycoplasmoses aviaires : enquête sérologique réalisée en Bretagne en 1998. Thèse vétérinaire, Nantes 1999.
13. Kleven SH. *Mycoplasma synoviae* infection. In Diseases of poultry, 11ème ed. (ed. Saif YM, Barnes HJ, Glisson JR, Fadly AM, McDougald LR, Swayne DE) Iowa State Press, Ames, Iowa 2003; 756-66.
14. Marois C, Dufour-Gesbert F, Kempf I. Detection of *Mycoplasma synoviae* in poultry environment samples by culture and polymerase reaction. Vet Microbiol 2000;73:311-8.
15. Strugnell BW, McMullin P, Wood AM, coll. Unusual eggshell defects in a free-range layer flock in Great Britain. Vet Record 2011;169:237-8.
16. Viénot E. Pathologies récurrentes et nouveaux tests PCR. Filières Avicoles 2008;706:78-9.

## formation continue

1. *Mycoplasma synoviae* est-il retrouvé uniquement chez la poule pondeuse ?  
a. oui      b. non
2. Les lignées de chair sont-elles plus sensibles que les lignées de ponte ?  
a. oui      b. non
3. Le syndrome des œufs à extrémité de verre touche t-elle indifféremment les lignées de poules rousses ou blanches ?  
a. oui      b. non

### Reproduction interdite

Toute reproduction ou représentation, intégrale ou partielle, par quelque procédé que ce soit, de la présente publication sans autorisation est illicite et constitue une contrefaçon. L'autorisation de reproduire un article dans une autre publication doit être obtenue auprès de l'éditeur, NÉVA. L'autorisation d'effectuer des reproductions par reprographie doit être obtenue auprès du Centre français d'exploitation du droit de la copie (C.F.C.).



### NÉVA

EUROPARC 15, rue E. Le Corbusier  
94035 CRÉTEIL CEDEX  
Tél : (33) 1-41-94-51-51  
Courriel : neva@neva.fr